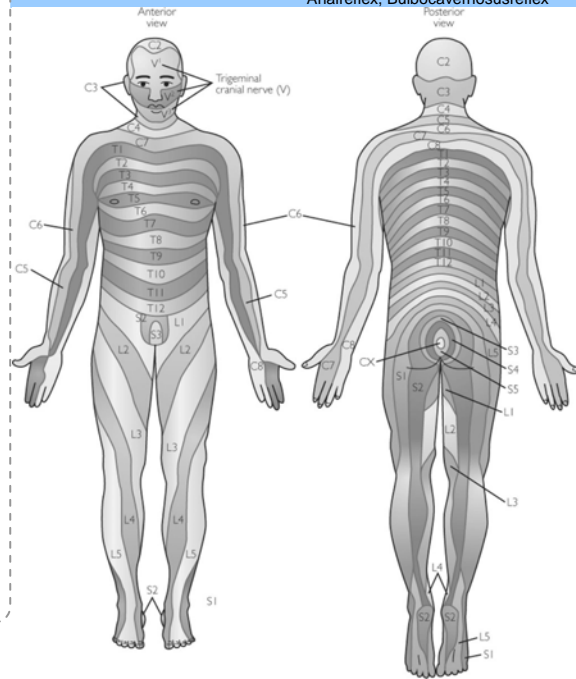


## RADIKULÄRE SYMPTOME

Radix	Sensibilitätsstörung	Muskel-/ Reflexschwäche
C2	Occiput	Zervikale Rotation
C3	Hals	Zervikale Seitneigung, Elev. d. Scapula
C4	Trapezius u. Kragen	Diaphragma (Atemexkursion)
C5	Anterolat. Schulter u. Arm	M. deltoideus, Bizepsreflex
C6	Lat. Schulter, OA, UA und Daumen	M. biceps, Brachioradialisreflex
C7	Mittel-, Zeigefinger	M. triceps, Fingerextensoren Tricepsreflex
C8	Med. UA u. Kleinfinger	Fingerbeuger, Trömner- Reflex
L1	Leistenregion	Hüftbeuger
L2	Anteromed. Oberschenkel	Hüftbeuger
L3	Med. Femurkondylus	Hüftadduktoren, Adduktorenreflex
L4	Med. US und med. Osg	Kniestrecker, Patellarsehnenreflex
L5	Anteromed. US, Mt 2,3,4	Großzehenheber
S1	Mt 5 bis lat. Calcaneus, dorsolat. Os und US	Kniebeugung, Plantarflexion d. Fußes, Achillessehnenreflex
S2	Poplitea, dorsaler Os und US, plantare Ferse	
S3	Reithosengebiet	Intrins. Fußmuskeln, Sphinktertonus, Analreflex, Bulbocavernosusreflex



© Dr. Juraj Artner, 2008. www.jurajartner.com

## Zervikale Wurzelreizsyndrome

Radix	Segment	Klinisches Bild
C2	C1 / C2	Sens. Dermatome: Occiput Myotome: Zervikale Rotation
C3	C2 / C3	Sens. Dermatome: Hals Myotome: Zervikale Seitneigung, Elevation d. Scapula
C4	C3 / C4	Sens. Dermatome: Trapezius u. prox. Schulter Myotome: Diaphragma (Atemexkursion)
C5	C4 / C5	Sens. Dermatome: Anterolat. Schulter u. Arm Myotome: M. deltoideus, M. biceps brachii Reflex: Bizepsreflex
C6	C5 / C6	Sens. Dermatome: Lat. Unterarm und Daumen Myotome: M. brachioradialis, M. Pronator teres Reflex: Brachioradialisreflex
C7	C6 / C7	Sens. Dermatome: Mittelfinger, Zeigefinger Myotome: M. triceps, Fingerextensoren Reflex: Tricepsreflex
C8	C7 / Th1	Sens. Dermatome: Kleinfinger Myotome: Fingerbeuger, Mm. interossei Reflex: Trömner- Reflex

## Lumbale Wurzelreizsyndrome

L1	Sens. Dermatome: Leistenregion Myotome: Hüftbeuger
L2	Sens. Dermatome: Ventromedialer Oberschenkel Myotome: Hüftbeuger
L3	Sens. Dermatome: Med. Femurkondylus Myotome: Hüftadduktoren, Kniestrecker Reflex: Adduktorenreflex, Patellarsehnenreflex
L4	Sens. Dermatome: Med. Malleolus Osg Myotome: Kniestrecker, M. quadriceps femoris Reflex: Patellarsehnenreflex
L5	Sens. Dermatome: Dorsum Mt2,3,4 Myotome: Großzehenheber, M. tib. anterior, M. ext. hallucis
S1	Sens. Dermatome: Lat. Calcaneus Myotome: Knieflexion, Plantarflexion d. Fuß, M. triceps surae Reflex: Achillessehnenreflex
S2	Sens. Dermatome: Poplitea
S3	Sens. Dermatome: Reithosengebiet Myotome: Intrinsische Fußmuskeln Reflex: Sphinktertonus, Analreflex, Bulbocavernosusreflex

© Dr. Juraj Artner, 2008. www.jurajartner.com